

Polipectomía endoscópica

Introducción:

Todo pólipo es susceptible de tratamiento endoscópico siempre que las condiciones del paciente, el tamaño y situación del pólipo lo permita. (1)

Concepto- Definición (2,10)

Extirpación por vía endoscópica de pólipos

Tratamiento de elección de los pólipos sésiles o pediculados

Procedimiento de rutina

Seguro, eficaz, rápido, reduce la necesidad de cirugía

Ambulatorio/ Hospitalizado

Finalidad (3)

- ✓ Diagnóstica: permite el estudio histológico de la totalidad del pólipo.
- ✓ Terapéutica: permite la extirpación de todo el pólipo, evita una cirugía
baja morbimortalidad, mejor relación costo-beneficio
- ✓ Profiláctica: lesiones que libradas a su historia natural pueden evolucionar hacia cáncer

Indicaciones (3,4)

- ✓ Resección de pólipos rectocolónicos benignos
- ✓ Resección pólipos malignos (sin evidencia de cáncer invasor)
- ✓ Carcinoma in situ
- ✓ Carcinoma intramucoso.

Contraindicaciones (3,4)

- ✓ Inadecuada preparación del colon
- ✓ Coagulopatías
- ✓ Falta de consentimiento del paciente
- ✓ Presencia de marcapaso incompatible con la corriente utilizada (voltaje de alta frecuencia)
- ✓ Lesiones muy voluminosas, sospechosas o poco accesibles al endoscopio
 - pólipos sésiles mayores de 10 mm en la cual no se pueda fabricar con facilidad un pedículo artificial por tracción.
 - pólipos pediculados mayores de 30mm de diámetro, cuyo pedículo tenga un grosor mayor a 5 mm.
 - presencia de úlceras, cambios de color en la mucosa, o fijación a planos profundos, hablan a favor de degeneración maligna.

Material necesario (3,4)

- ✓ Endoscopista experimentado/entrenado
- ✓ Adecuada preparación del colon (Barex, Fosfodom)
- ✓ Colonoscopia
- ✓ Unidad electroquirúrgica

- Monopolar
(mayor posibilidad de lesionar tejidos profundos)

- Bipolar
(menor riesgo de sangrado)

(más seguro para pólipos pequeños con pinza de biopsia caliente)

- ✓ Anclas de polipectomía
 - Baby oval
 - Stándar oval
 - Jumbo oval
 - Standard hexagonal
 - Jumbo hexagonal
 - Jumbo Crescent



Baby oval



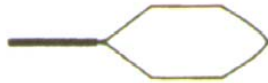Stándar oval



Jumbo oval



Standard hexagonal



Jumbo hexagonal



Jumbo Crescent

- ✓ Fórceps de Williams
- ✓ Fórceps o canastillas para recuperar pólipos
- ✓ Catéter de lavado, Aguja de esclerosis
- ✓ Endoloops o lazo hemostático, Clips
- ✓ Medicación: (Adrenalina, AET, Solución hipertónica, N-Butil B. de Hioscina)
- ✓ Consentimiento firmado por el paciente o familiar
- ✓ Exámenes previos (Coagulograma, Riesgo quirúrgico, Funcional Respiratorio)
- ✓ Sedación, oxígeno, analgesia
- ✓ Oxímetro de pulso
- ✓ Suspensión de DAINE (5 días previos al estudio)
- ✓ Profilaxis antibiótica (Enfermedad Reumática, Prótesis cardíacas, Inmunosuprimidos)

Evaluación preprocedimiento (3,4)

- ✓ Chequeo de estudios previos
- ✓ Corroboración del cumplimiento estricto de preparación colónica
- ✓ Suspensión de anticoagulante

(En el paciente previamente hospitalizado, se puede suspender la heparina 6 horas antes del procedimiento y se reestablecerá a las 4 horas, de no existir sospecha de sangrado, para luego pasar a anticoagulantes orales)

- ✓ Verificación de funcionamiento de los materiales a emplear (unidad electroquirúrgica, asas, etc)
- ✓ Evaluar la estrategia terapéutica (relacionada con el N° y tamaño de los pólipos)

Procedimiento (1,2,3,4,8,9,10)

Polipectomía normal

- ✓ Se utiliza la pinza de biopsia convencional
- ✓ Permite la extirpación completa de pólipos pequeños (0,1 a 0,3 cm)
- ✓ Rapidez y sin riesgo de complicaciones
- ✓ Útil en pacientes ancianos y pólipos de colon derecho
- ✓ Técnica: se atrapa en su centro y se tira vigorosamente

Polipectomía con asa fría

- ✓ Buenos resultados y nulas complicaciones
- ✓ Se utiliza en pólipos menores de 0,5 cm
- ✓ Evita riesgo de perforación
- ✓ Usada preferentemente en pólipos de colon derecho
- ✓ No debe usarse en pólipos de mayor tamaño por riesgo de hemorragia al no coagular la base de implantación

Polipectomía con pinza diatermia

(Biopsia caliente) (Forceps de Williams)

- ✓ Usada en pólipos de 0,2 a 0,5 cm
- ✓ Útil cuando hay numerosos pólipos
- ✓ Se atrapa el pólipo por su cúspide, se trata de formar un pseudopéndice traccionando hacia la luz y se aplica corriente de coagulación (10 a 15W) durante 1 a 2 seg. hasta constatar una escara blanquecina en su lecho.
- ✓ En colon derecho se recomienda el uso de corriente bipolar

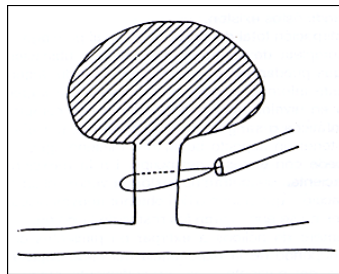
Polipectomía con asa

- ✓ Es la técnica más habitualmente usada
- ✓ Se emplea en pólipos mayores de 0,5 cm, de cualquier tamaño; pediculados o sésiles.

- **Pólipos pediculados**

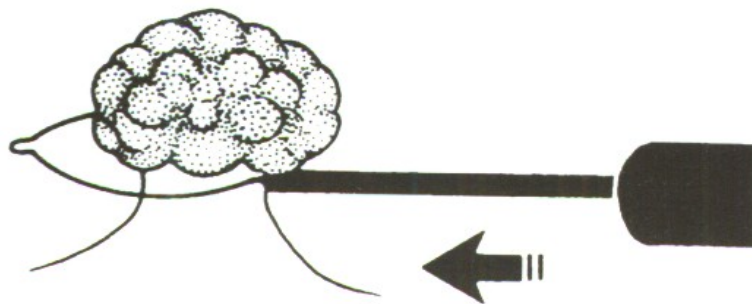
Una vez ubicado el pólipo, este debe ofrecer su cabeza y despliegue del pedículo para ser enlazado con facilidad (en caso contrario rotar el endoscopio o al paciente), evitando el riesgo de incluir tejido normal circundante

Introducido el asa en el canal de biopsia, se abre ampliamente se enlaza la cabeza del pólipo



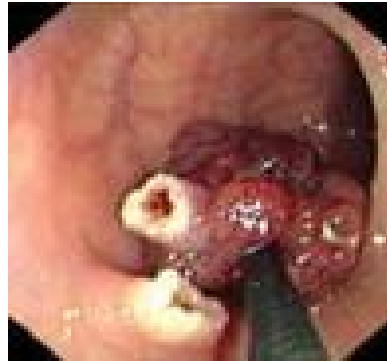
Alternativamente se puede franquear el pólipo y abrir el asa distalmente para intentar enlazarlo mientras se retira asa

Posteriormente se desplaza el asa hasta la porción del pedículo (parte media de este) donde se decide efectuar el corte, más próximo a la cabeza que a la implantación del pedículo en la pared, en la porción de menor diámetro, y se obtendrá adecuada coagulación del plexo venoso y arterial) manteniendo una discreta presión para evitar el desplazamiento



Procedemos al cierre del asa, traccionando el asa hacia el centro de la luz del colon formando como una tienda de campaña, para disminuir el riesgo de perforación, o quemadura térmica, a la vez que se continúa cerrando el asa hasta que se produzca el blanqueamiento de la zona (que no debe llegar

a la pared) y luego la resección del pólipo, se utiliza corriente de coagulación, 15 a 20 W durante 10 a 15 seg.

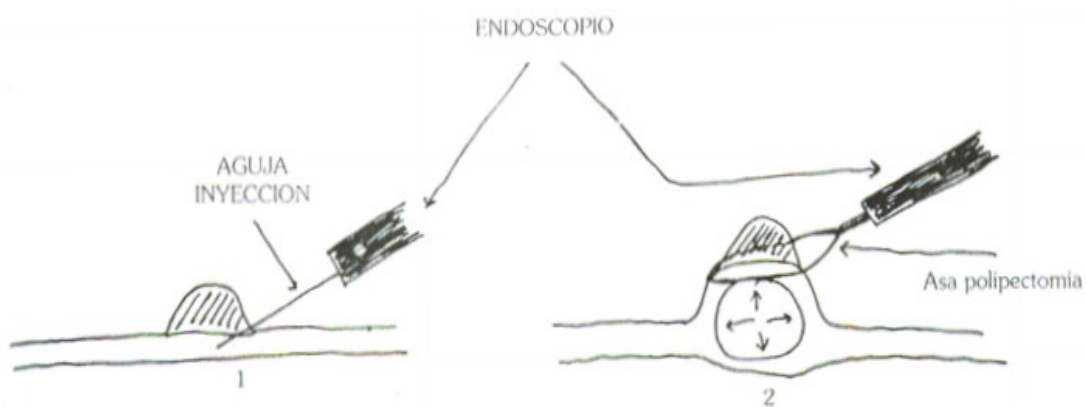


Un punto importante a tener en cuenta se relaciona con la cantidad de tejido englobado en el asa (a menor tejido englobado mayor es la densidad de corriente en el sitio, con lo que la base y la pared intestinal apenas se calientan, con la producción de calor en la parte más estrecha del asa en el pedículo del pólipo).

- **Pólipos sésiles**

En pólipos sésiles de pequeño tamaño se puede crear un “pedículo” con una inyección submucosa de solución salina, epinefrina diluida, por debajo de la base de implantación produciéndose la elevación del pólipo y su separación del resto de la pared, facilitando la maniobra y reduciendo el riesgo de perforación.

Posteriormente se pasa el asa y se procede a cerrarla para comenzar a realizar la polipectomía (como alternativa se puede extraer en forma fraccionada con mayores riesgos de complicaciones)



Se realiza extracción del pólipo, con aspiración, asa de polipectomía, forceps.

Fijar la aguja por su pedículo (pólipos pediculados) y colocar en formol, para envío a anatomía patológica

Polipectomía en casos especiales

- **Pólipos múltiples**

La cantidad de sesiones a realizar para su extirpación depende del número de pólipos, su tamaño, situación, tolerancia del enfermo y facilidad o dificultad de la colonoscopia.

Se aconseja extirpar en primer lugar los más distales.

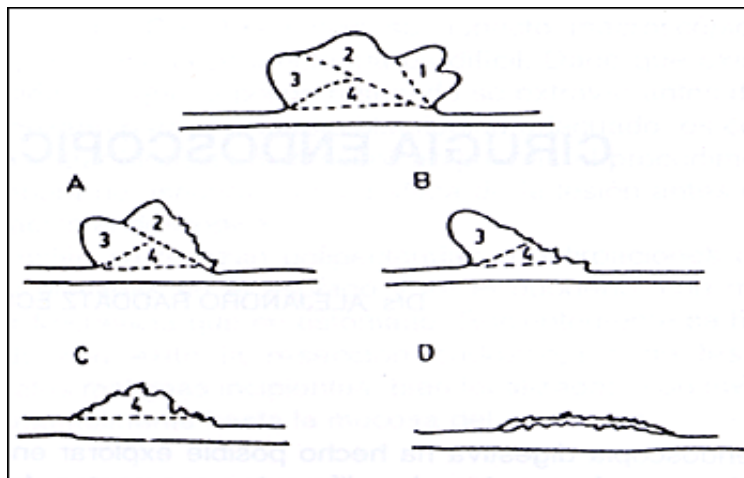
El uso de pinza diatérmica para los más pequeños reduce el tiempo y sesiones de tratamiento.

Una vez extirpados serán enviados al patólogo en frascos diferentes en base a su localización.

Para los pólipos proximales, en ocasiones es mejor recuperarlos mediante la aspiración o heces (reduciendo el N° de veces que se debe retirar y reintroducir el colonoscopio).

- **Pólipos con base de implantación amplia**

Estos pólipos a partir de 2-2,5 cm pueden extirparse mediante polipectomía fraccionada. (particularmente los ubicados en colon derecho)



Se empleará asa de diatermia para seccionar amplios fragmentos cerrando el asa más lentamente con el fin de conseguir buena hemostasia en la zona de corte.

El N° de sesiones y el de cortes en cada sesión dependerá del tamaño, forma, y accesibilidad del pólipo.

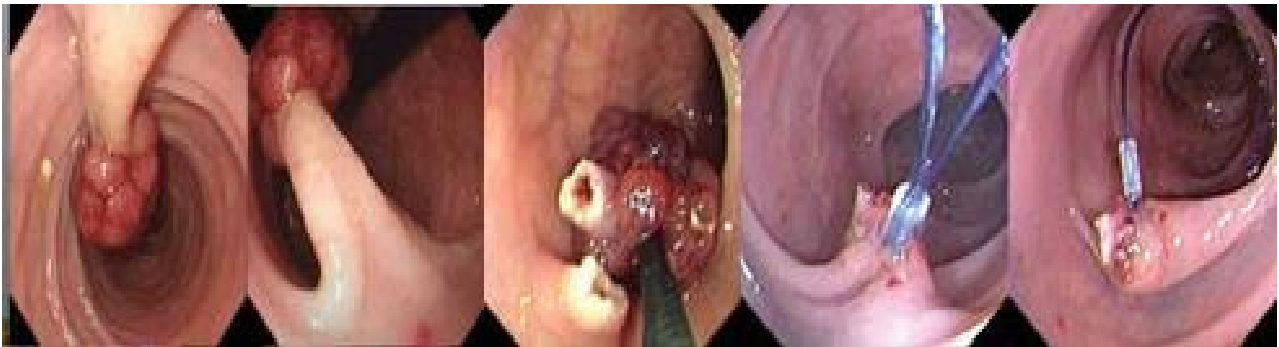
Si en algunos de los fragmentos de muestra histológicamente carcinoma se debe realizar resección quirúrgica.

- **Pólipos grandes**

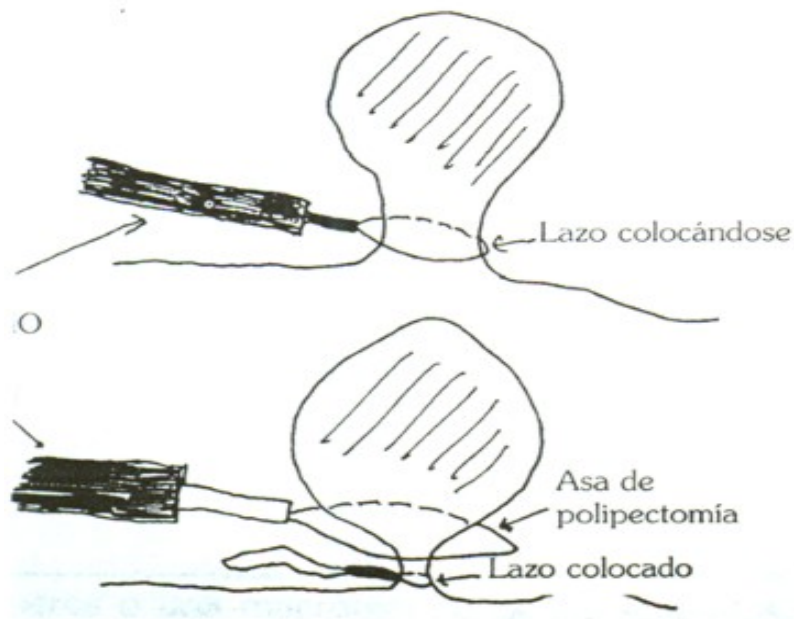
Son aquellos muy voluminosos, con un pedículo grueso nutridos por un vaso grande, que puede verse su latido; con alto riesgo de sangrado.

Es necesario practicar una buena coagulación del pedículo, mediante adrenalina 1/10.000 o 1/20.000, polidocanol al 0,5 – 1%, o lazo hemostático o endoloop

(entre la pared y lugar del corte) antes de iniciar el corte.

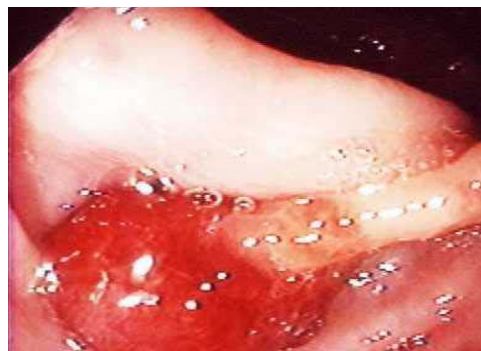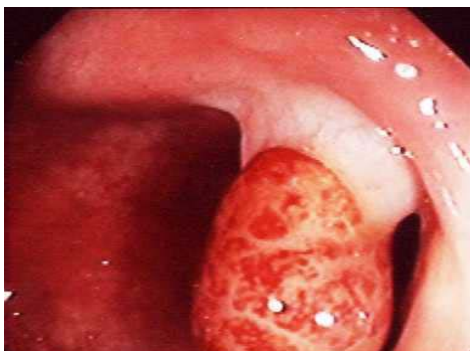


Se debe seccionar más lentamente de lo habitual, para prevenir hemorragia.



- **Pólipos con amplioseudopédiculo**

Son aquellos pólipos grandes no pediculados, que por su peso arrastran la pared del colon hacia la luz, siendo difícil diferenciar la presencia de un verdadero pedículo. El verdadero pedículo es cilíndrico, consistente y persistente en las diferentes posiciones del paciente.



El pseudopédicelo o pedículo en tienda de campaña, es menos consistente, varía con la posición del paciente (está condicionado por la gravedad).

Tienen mayor riesgo de complicaciones (hemorragia y perforación preferentemente), al seccionar la pared del colon confundiendo con un verdadero pedículo.

Ante la mínima sospecha es conveniente seccionar como si se tratara de un pólipo sésil (a nivel de unión del tejido poliposo con la pared del colon).

- **Pólipos submucosos**

Siempre son sésiles, si son pequeños pueden confundirse con pólipos epiteliales y ser extirpados sin que se produzcan complicaciones en general.

Los de mayor tamaño suelen reconocerse con facilidad, es discutida su resección endoscópica por el mayor riesgo de complicaciones, especialmente si la base de implantación es de más de 2 cm, y por la inseguridad de su extirpación completa.

Complicaciones (2,3,4,5,6,7,8)

La tasa de complicaciones post polipectomía varía entre el 0,3 a 2,5% .

Hemorragia precoz

- ✓ Se produce casi inmediatamente después de la resección del pólipo
- ✓ Ocurre aproximadamente en 1 a 3% de las polipectomías
- ✓ Es la complicación más frecuente
- ✓ Incrementan el riesgo de hemorragia post polipectomía
- ✓ Inexperiencia del endoscopista
- ✓ Pólipos mayores de 2 cm
- ✓ Edad avanzada del paciente
- ✓ Localización de los pólipos en colon derecho
- ✓ Presencia de coagulopatías

Es atribuible a una electrocoagulación insuficiente (queda indemne un vaso nutricio del pólipo).

Puede ocurrir cuando el corte es muy rápido.

En caso que la sección no es completa y el desprendimiento del pólipo es al final por un pequeño desgarro.

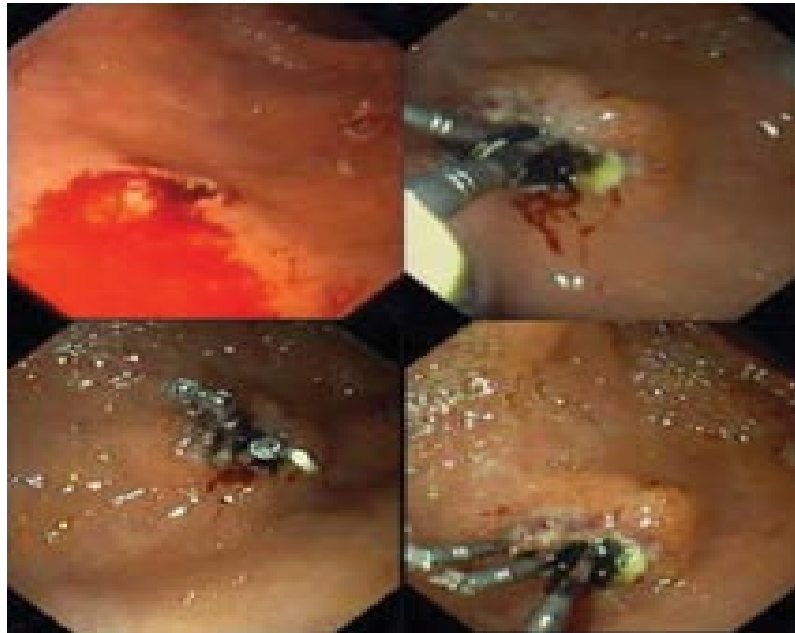
La mayoría de los casos son autolimitadas.

En las polipectomías parciales de gruesos pólipos, que dejan una superficie cruenta muy amplia.

Se debe actuar con rapidez.

Si se visualiza resto de pedículo o hemorragia pulsátil se puede volver a enlazar y cerrarlo por un período de 10 a 20 minutos hasta la aparición de un coágulo.

Si al soltarlo resume nuevamente se puede pasar corriente de coagulación, realizar inyección hemostática (adrenalina 1/10.000 o polidocanol en el pedículo) o utilizar clips o endoloop para ligar el resto del pedículo.



El uso de banding es controvertido. Produce muy buena hemostasia.

Sin embargo la presión de la succión puede atrapar la muscularis propia y la serosa dentro de la banda y producir necrosis y perforación colónica.

En pólipos sésiles con sangrado venoso (babeo), electrocauterio con pinza de biopsia de forceps o argón plasma puede ser utilizado

Hemorragia tardía

- ✓ Poco frecuente, puede ocurrir en el 1,5-2 % de las polipectomías.
- ✓ Ocurre a los pocos días de la polipectomía, por la caída de la escara de la electrocoagulación o erosión de un vaso durante la cicatrización de la úlcera diatérmica.
- ✓ Debe intentarse electrocoagulación o inyección hemostática del punto sangrante.

Perforación colónica

- ✓ Es infrecuente, ocurre en el 0,3-0,8 % de las polipectomías.
- ✓ Puede manifestarse en las primeras horas, o tardíamente.
- ✓ Es secundaria a la injuria térmica transmural.

Factores predisponentes:

- pólipos sésiles
- pólipos en colon derecho
- tamaño mayor a 2 cm
- enfermedades inflamatorias asociadas
- inexperiencia del endoscopista
- pólipos submucosos (lipomas)

El diagnóstico puede realizarse por endoscopia (visualización de contenido peritoneal o grasa mesentérica) y requiere cirugía inmediata.

Por la presencia de neumoperitoneo o de gas en la pared colónica sin otros signos de perforación pudiéndose mantener un tratamiento conservador.

Síndrome de coagulación post-polipectomía

- ✓ Se produce en el 1 % de las polipectomías.
- ✓ Se produce cuando la quemadura de la diatermia llega a la serosa (la escara térmica penetra toda la pared colónica) sin dar lugar a la perforación.
- ✓ Cursa con dolor, febrícula/ fiebre y leucocitosis.
- ✓ El tratamiento conservador (ayuno, hidratación parenteral, antibioticoterapia), resuelve el problema en 3 a 4 días.

Otras complicaciones (4,7)

- ✓ Son muy raras.
 - ✓ Bacteriemia
 - ✓ Desgarro de la mucosa por el asa.
 - ✓ Electrocuación del enfermo.
 - ✓ Quemaduras cutáneas en el enfermo o personal sanitario.
 - ✓ Explosión del colon (con el uso de manitol).
 - ✓ Perturbación del funcionamiento del marcapasos.
 - ✓ Incarceración o atrapamiento del asa en un pólipo grueso.
- (se recomienda retirar el colonoscopio y regresar en 24 hs para remover el asa con pinza de biopsia)

Bibliografía

- 1) Fernando J. Reig G, Ferrando I. Polipectomía endoscópica. VI symposium sobre tratamiento actual de la enfermedad.
- 2) Webb, W. McDaniel L, Jones L. Experience with 1000 colonoscopic polipectomies. Am Surg 1985; 201: 626-630.
- 3) Polipectomía colónica. Carlos Waldbaum. Gastroenterología diagnóstica y terapéutica. 1995. Alejandro Pulpeiro, Carlos Waldbaum.
- 4) Velloso A, García E, Larrauri J. Polipectomía del colon. Abreu L, Garrido A, Albillos A. Gastroenterología. Endoscopía digestiva y terapéutica. Ediciones Eurobook. 1988.
- 5) Complications of polypectomy and their treatment. J.R.Armengol-Miró.
- 6) Perez Pisqueras J, Payeras G. Complicaciones de la polipectomía endoscópica. Post graduate course on difficult gastrointestinal endoscopy. Madrid: XXVI Congreso Nacional de la Sociedad Española de Patología digestiva; 1999: 43
- 7)Waye JD, Khar O, Averbach M.
Complicaciones de la colonoscopia y la sigmoidoscopia flexible. En: complicaciones en endoscopia gastrointestinal. Clínicas de Norteamérica 1996; 6(2): 325-355
- 8)Naranjo Rodriguez A, Lopez Rubio F, Sanchez del Río A, Miño Fugariolas G.
Tratamiento mediante polipectomía endoscópica de los adenomas de colon con adenocarcinoma. Rev. Española Enf. digestivas 1997; 89(6): 435-439.
- 9) Tratamiento de los pólipos de colon y adenomas.
(Guía clínica de la Society for Surgery of the Alimentary Tract).
- 10) Boletín Esc. de Medicina, P. Universidad Católica de Chile 1994, 23: 95-99.